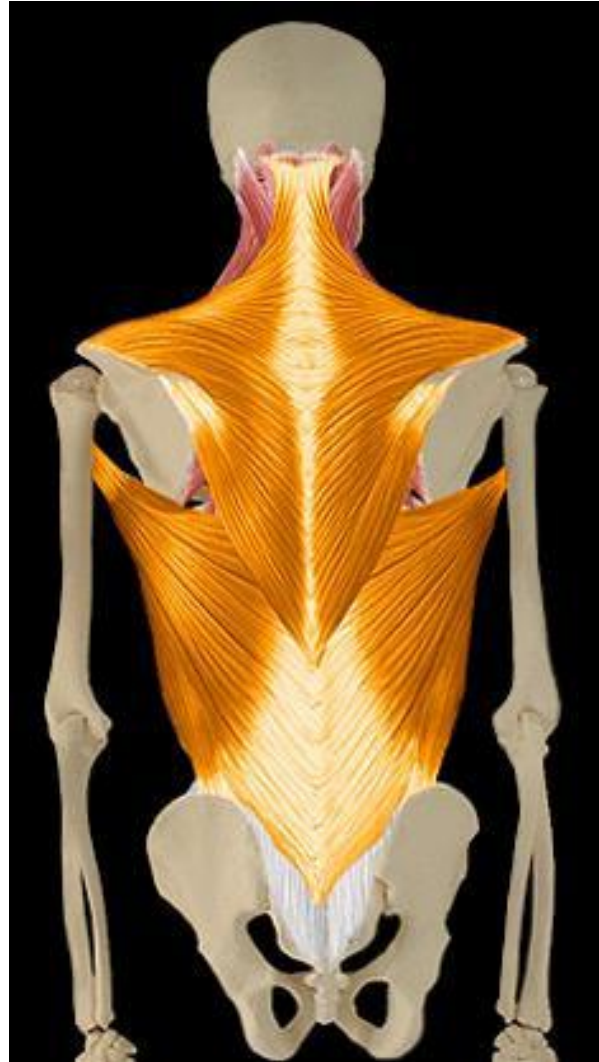

# ANATOMIE MUSCLE DU DOS

LE JEUNE AURELIEN  
CESA 2012

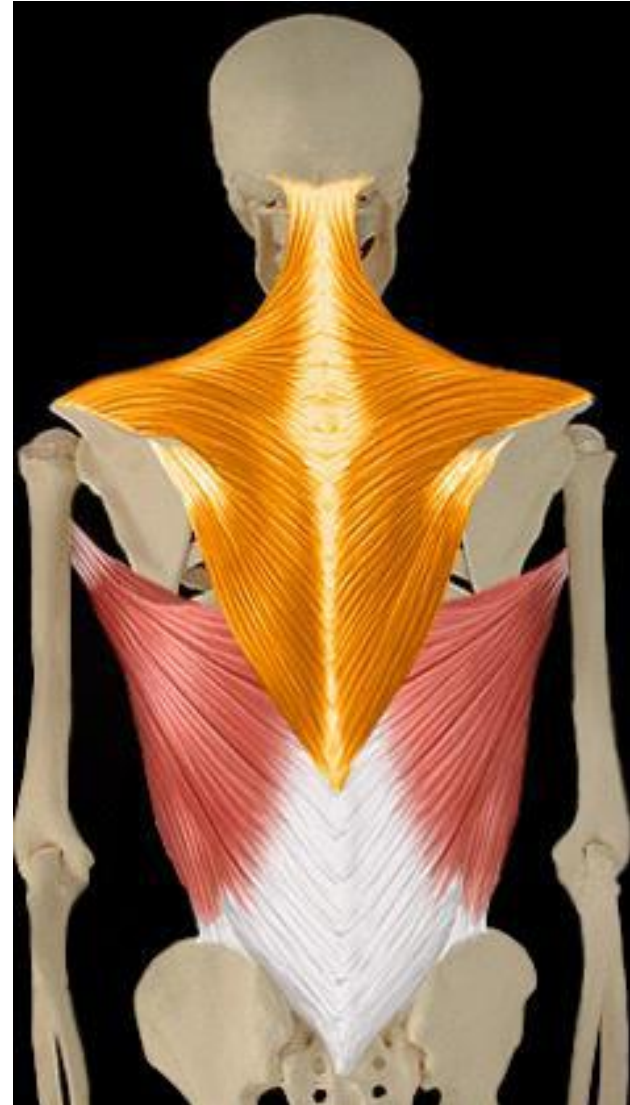# Muscles superficiels



# Trapèze

Actions motrices :

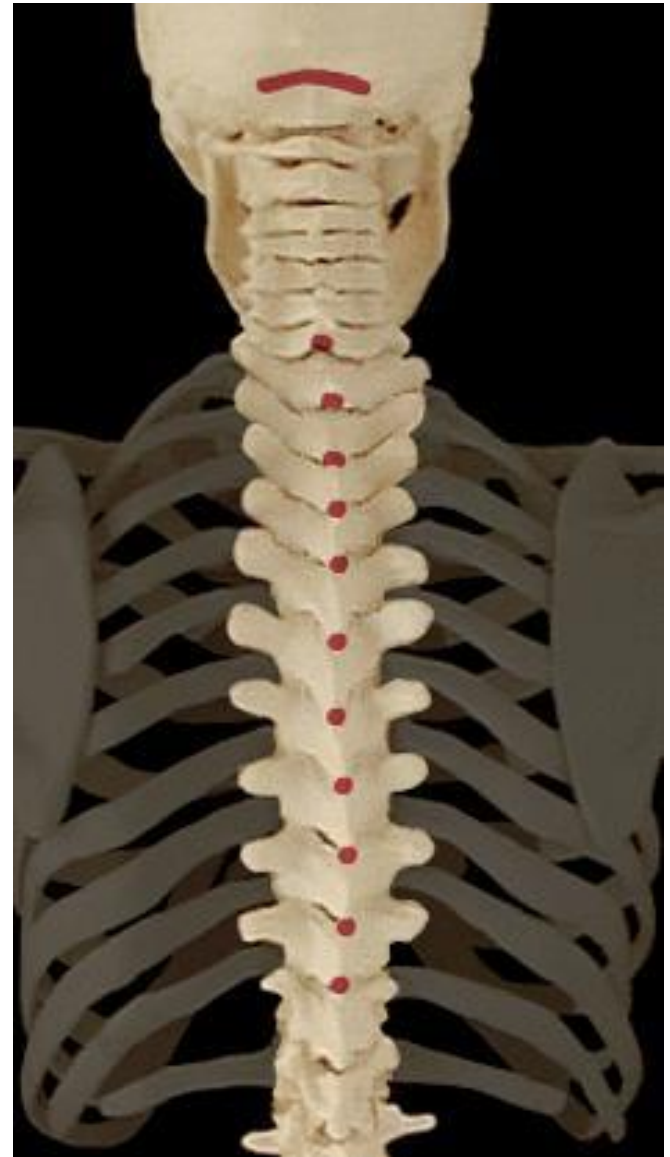- ▶ Élévation scapula
- ▶ Abaissement scapula
- ▶ Inclinaison cou
- ▶ Extension cou



# Trapèze

Origine :

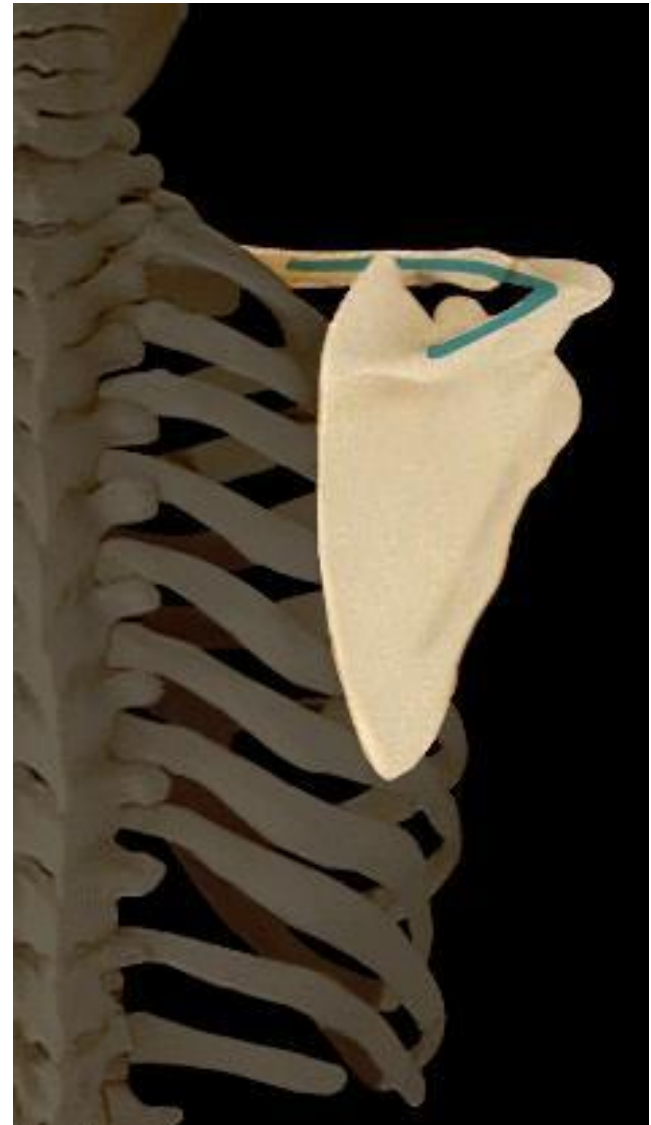
- ▶ Os occipital
- ▶ Apophyses épineuses des vertèbres cervicales à dorsales D10



# Trapèze

Terminaisons :

- ▶ Bord postérieure de la clavicule
- ▶ Acromion
- ▶ Épine de la scapula

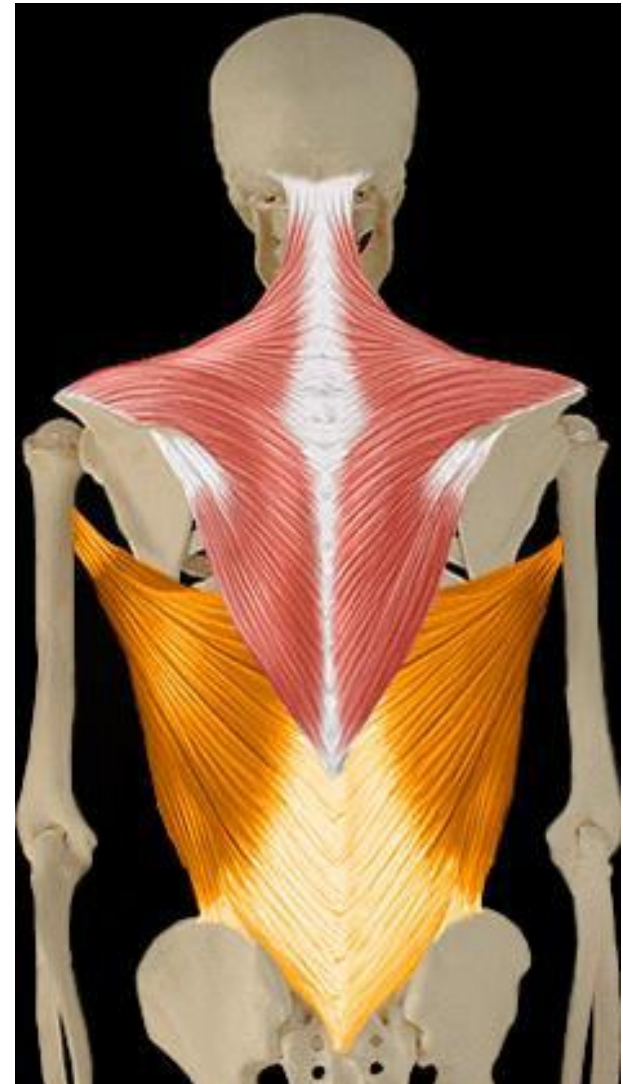




# Grand dorsal

Actions motrices:

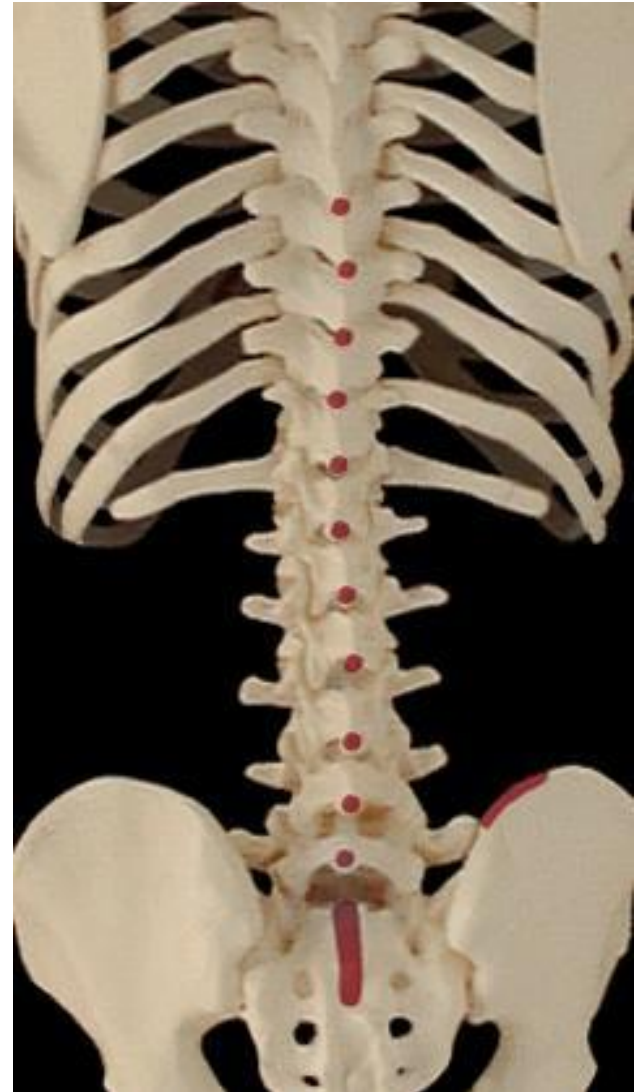- ▶ Adduction, extension et endorotation épaule
- ▶ Flexion latérale tronc



# Grand dorsal

Origines :

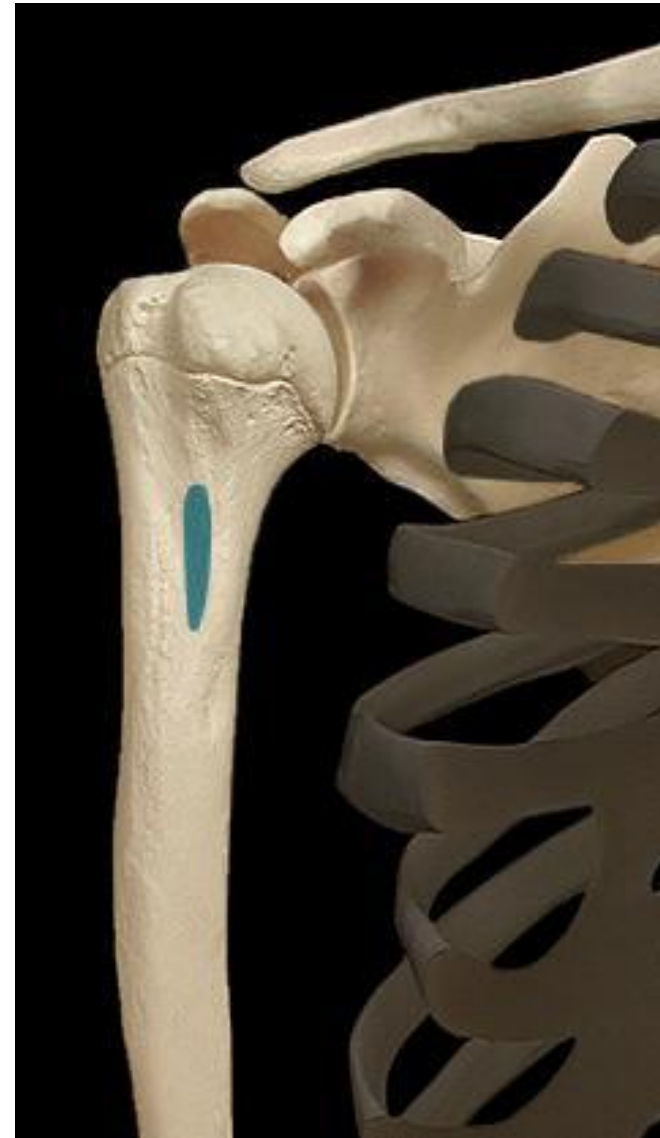- ▶ Apophyses épineuses des vertèbres D7 à L5
- ▶ Épine iliaque
- ▶ Sacrum (crête sacrée)



# Grand dorsal

Terminaisons :

- ▶ Tubercule mineur humérus (coulisse bicipitale)

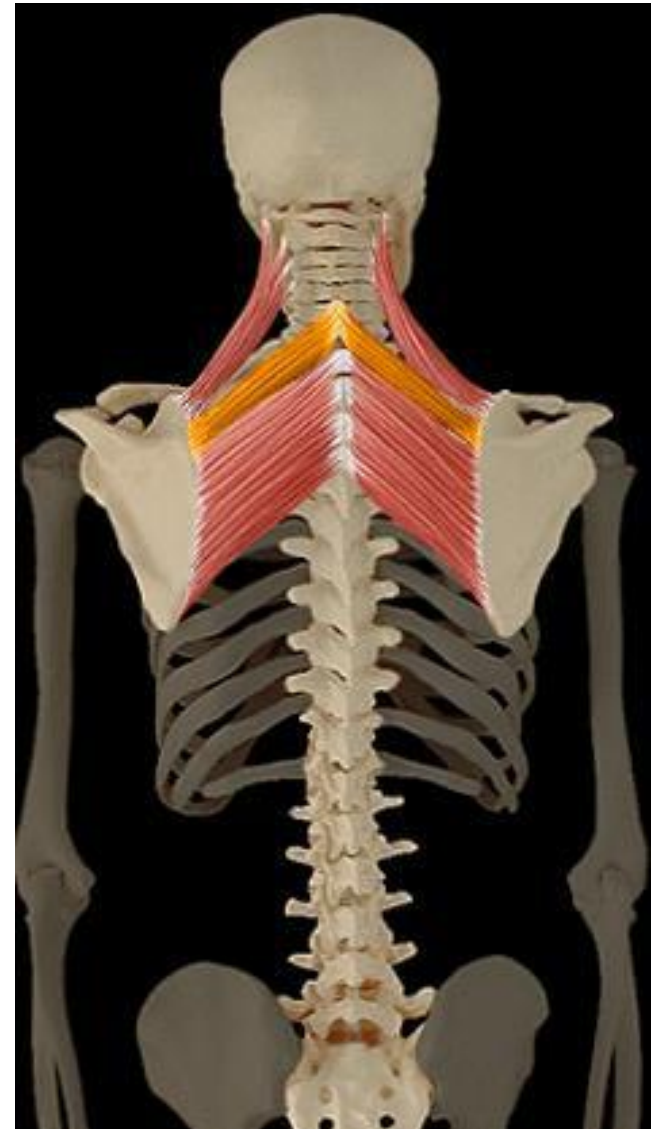




# Petit rhomboïde

Actions motrices:

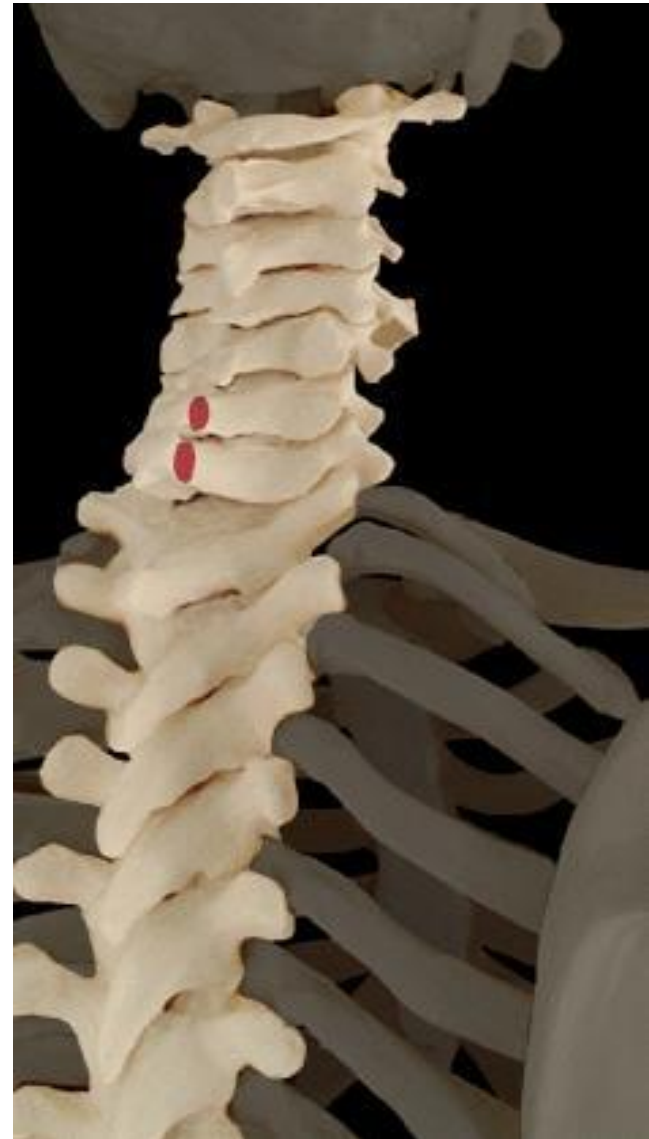- ▶ Adduction scapula



# Petit rhomboïde

Origines :

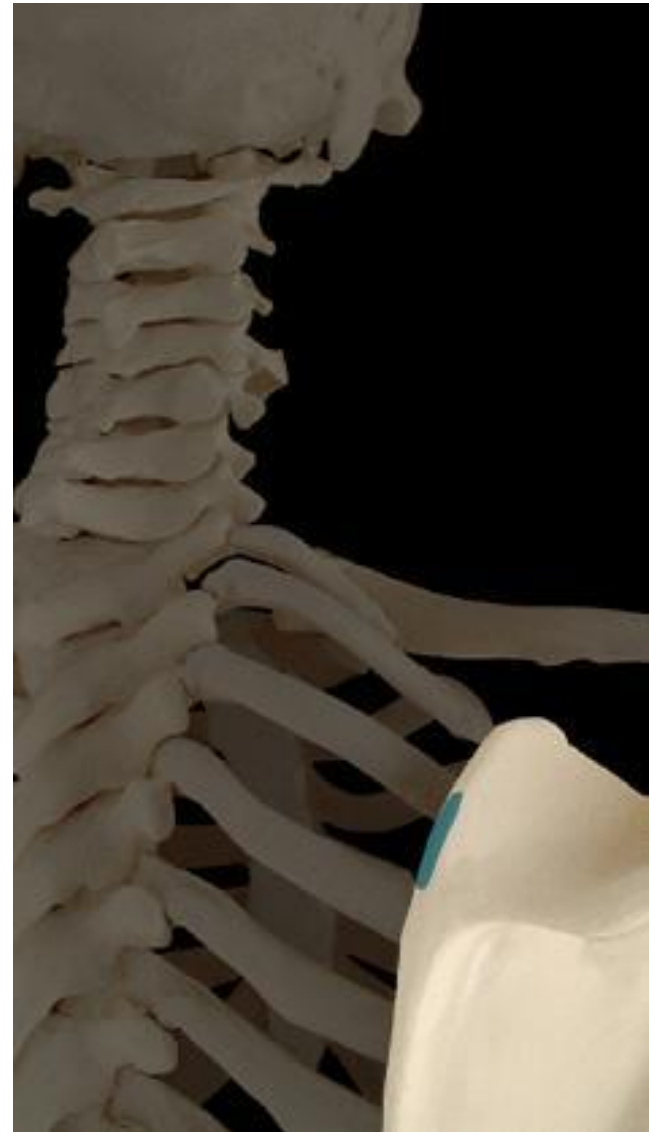
- ▶ Apophyse épineuse vertèbre cervicale C6 et C7



# Petit rhomboïde

Terminaison :

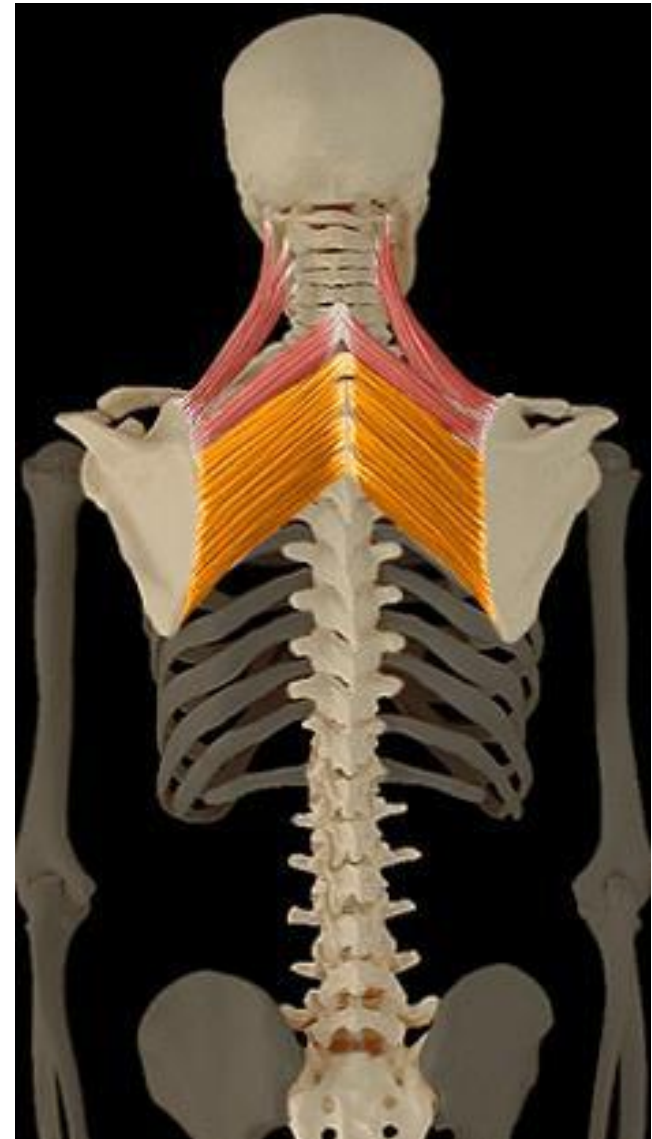
- ▶ Bord médial de la scapula



# Grand rhomboïde

Actions motrices :

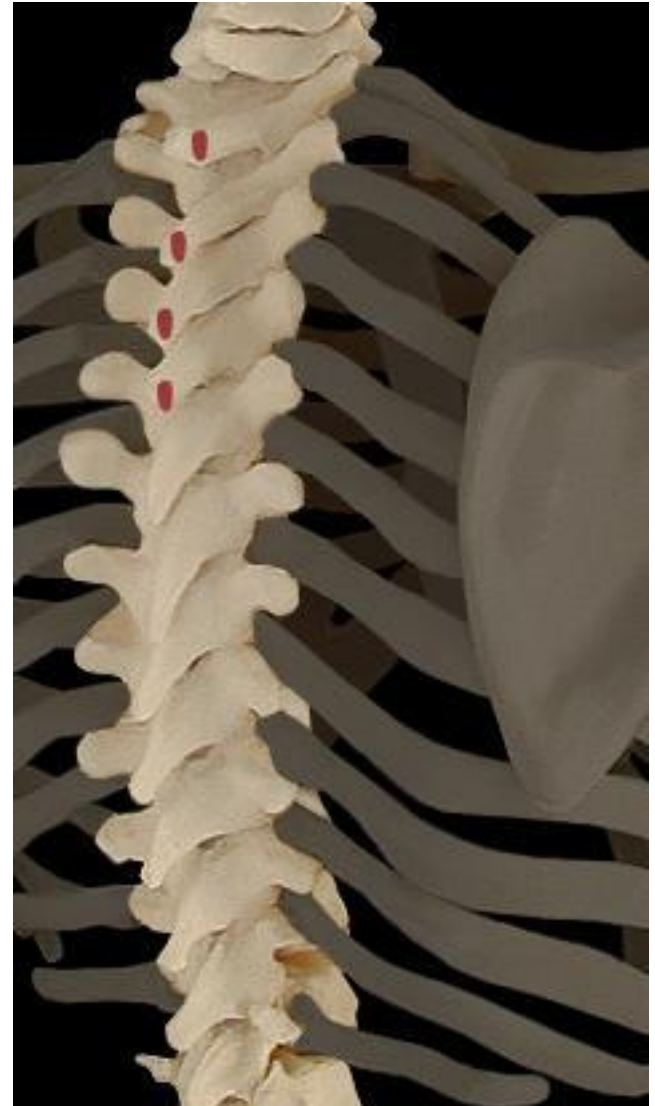- ▶ Élévation scapula
- ▶ Flexion cou



# Grand rhomboïde

Origines :

- ▶ Vertèbres thoraciques  
(Apophyse épineuse  
vertèbre C7 à D4)

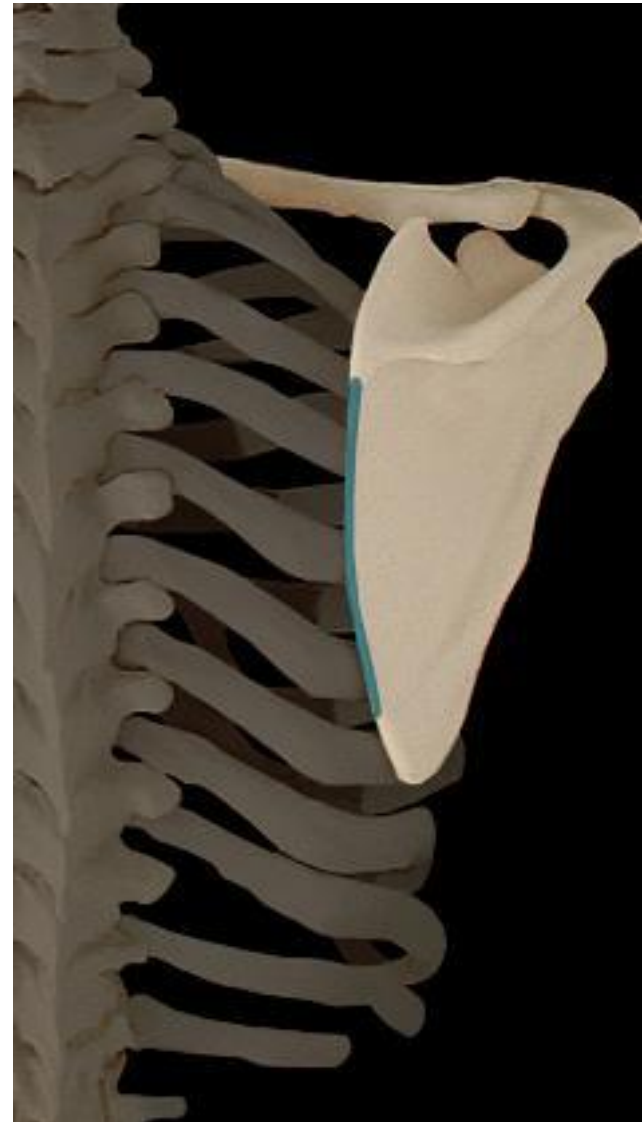



# Grand rhomboïde

Terminaisons :

- ▶ Bord médial scapula

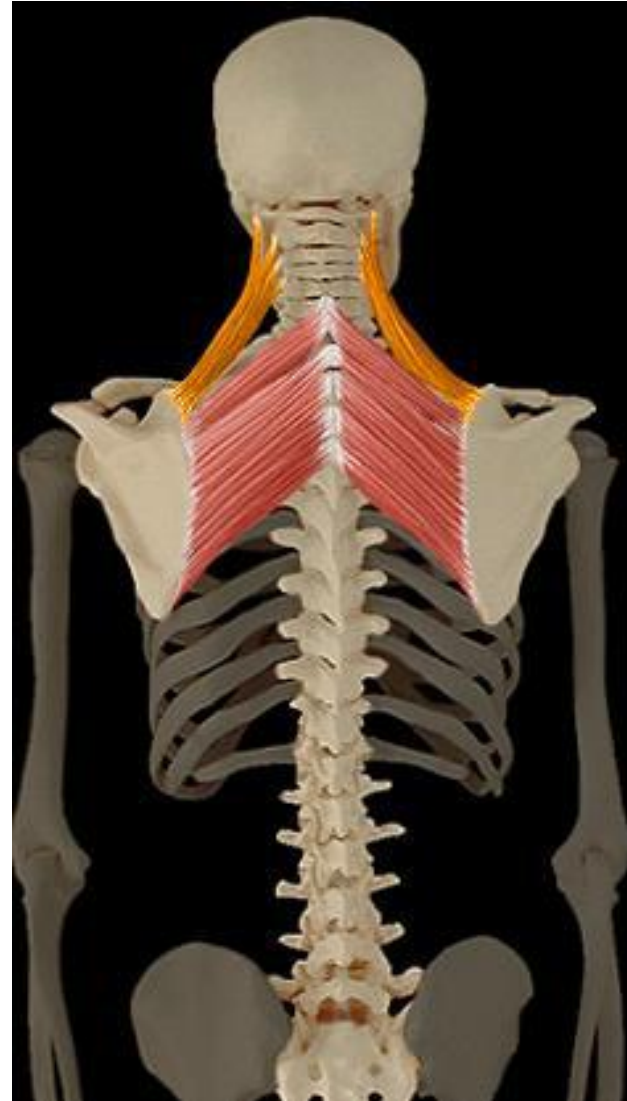

# Élévateur de la scapula

Actions motrices :

- ▶ Élévation scapula
- ▶ Extension ou inclinaison cou

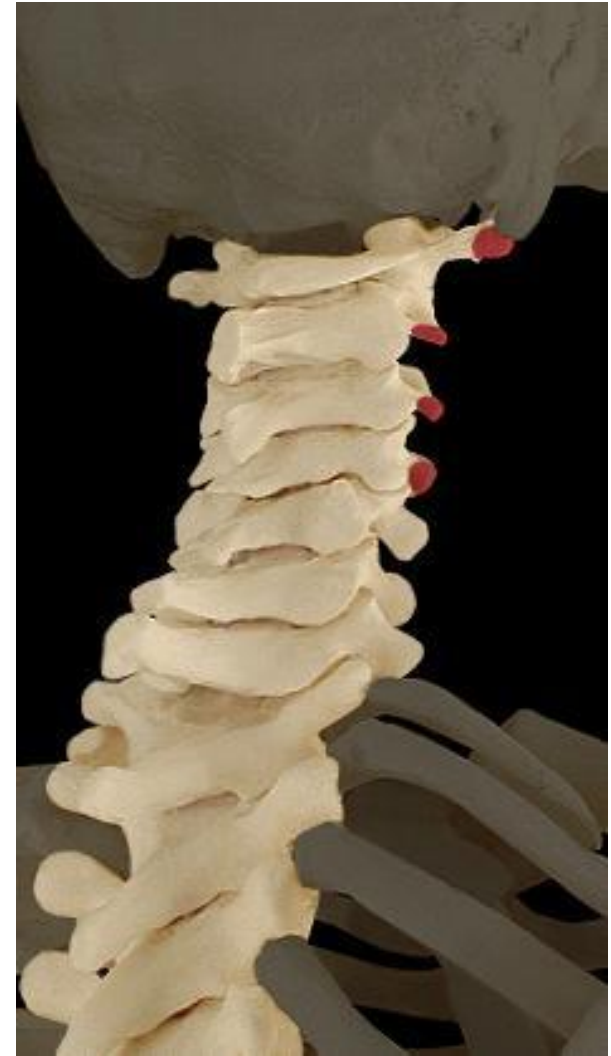Appelé aussi l'ongulaire



# Élévateur de la scapula

Origines :

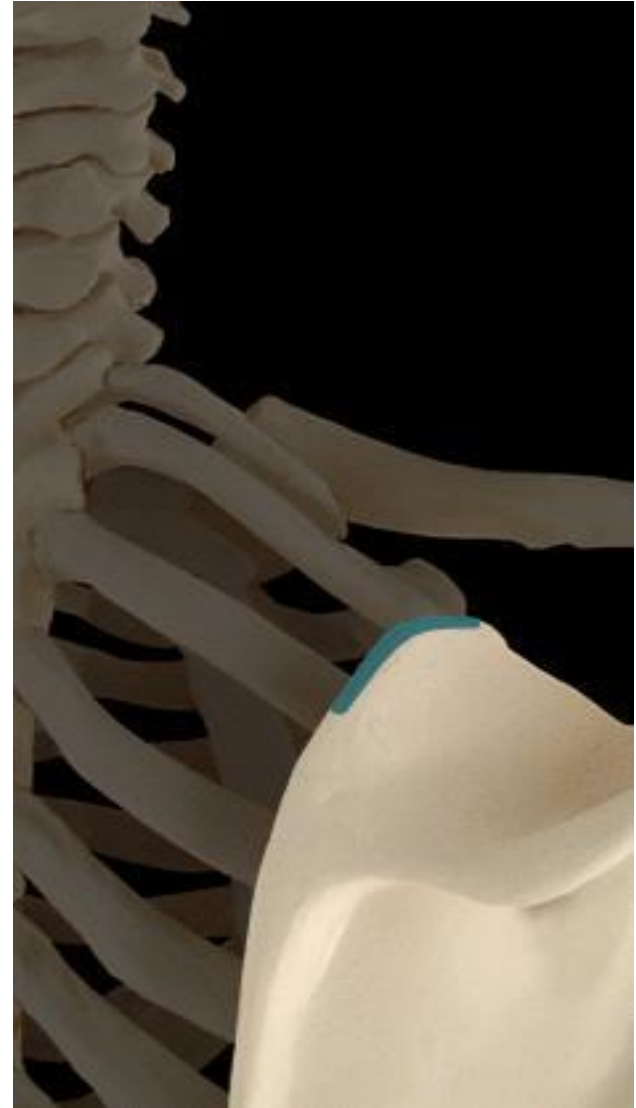
- ▶ Vertèbres cervicales C1 à C4



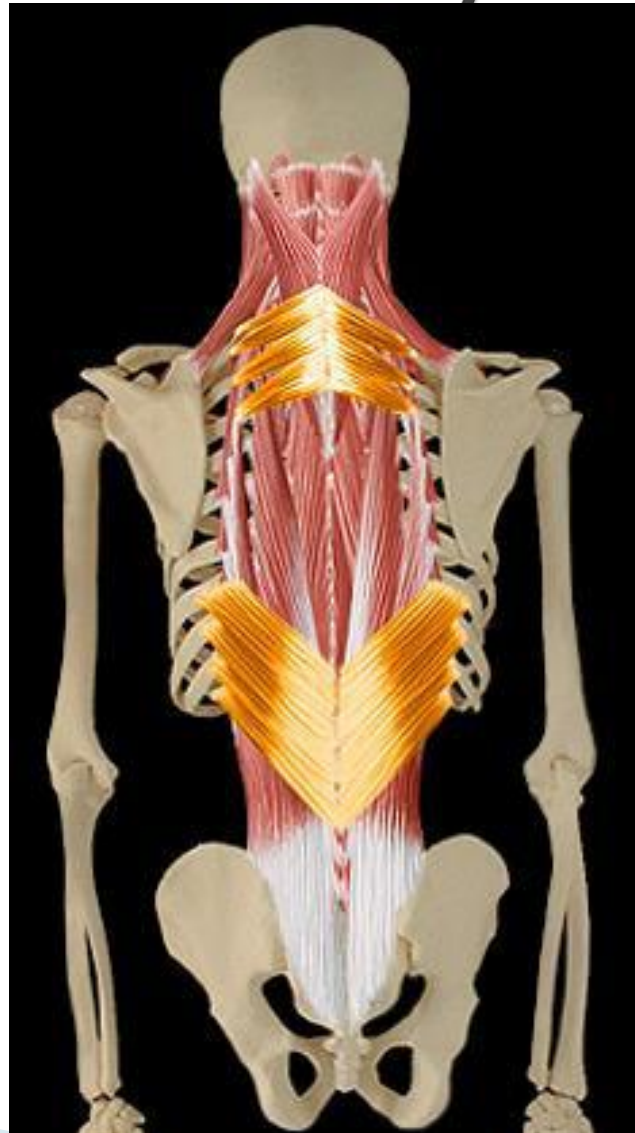# Élévateur de la scapula

Terminaisons :

- ▶ Bord supérieur scapula



# Plan moyen

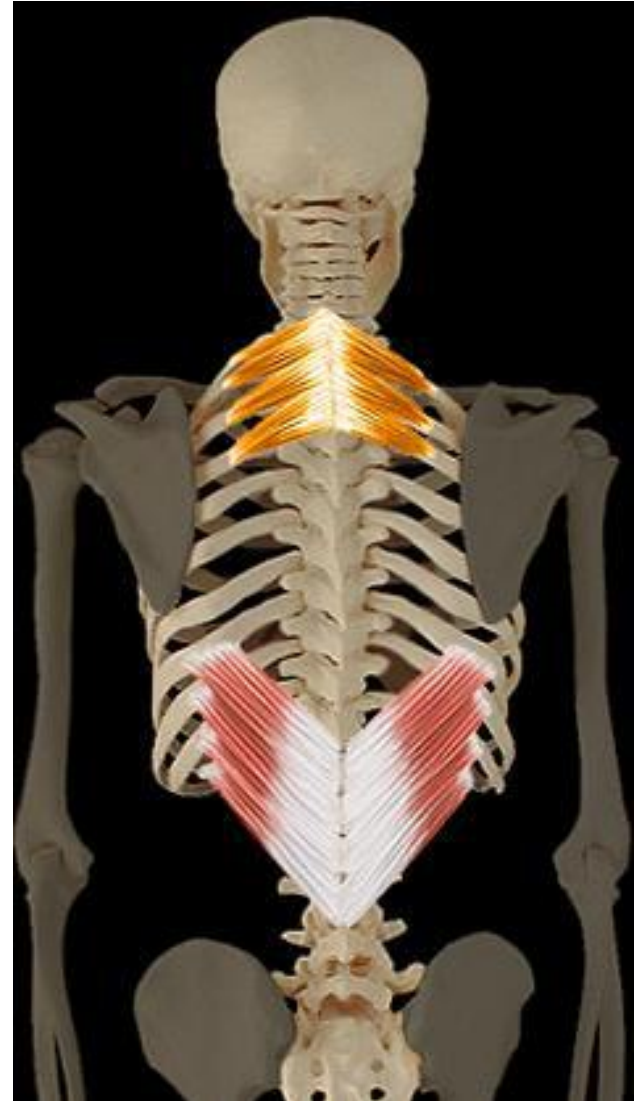



# Dentelé postérieur supérieur

Actions motrices :

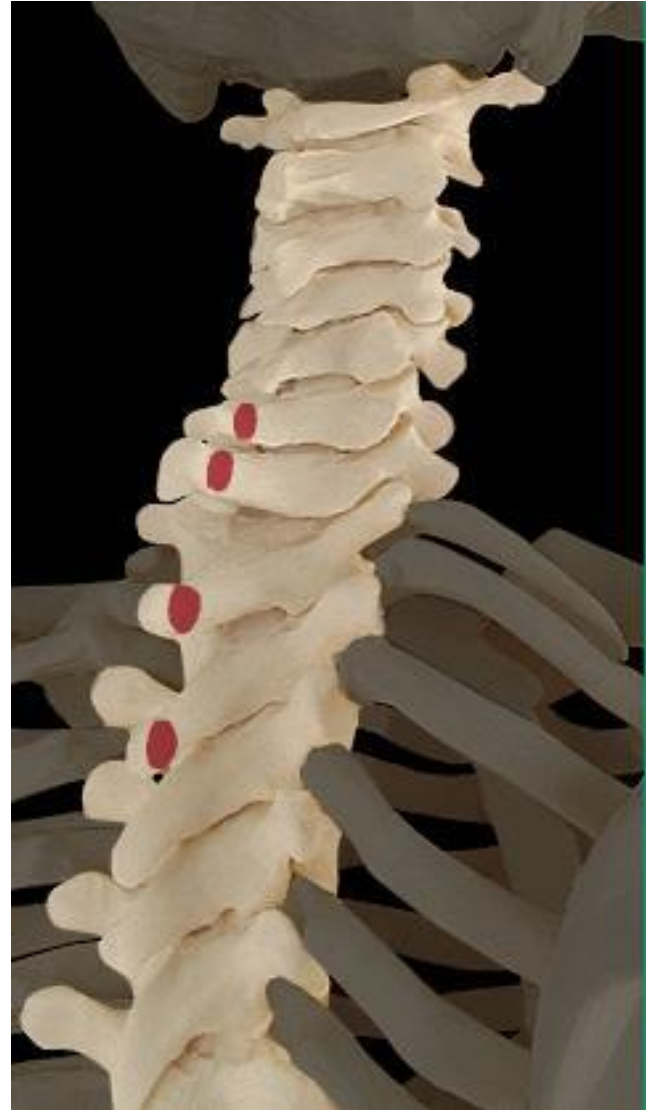- ▶ Élévation cotes
- ▶ Inspiration



# Dentelé postérieur supérieur

Origines :

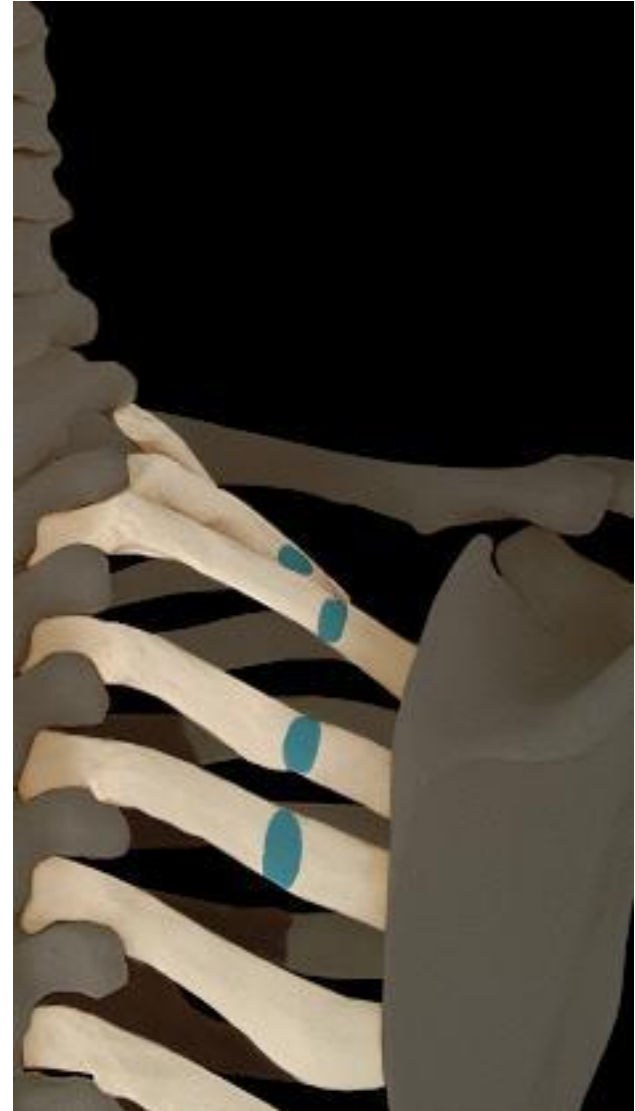- ▶ Apophyses épineuses des vertèbres C7 à D3



# Dentelé postérieur supérieur

Terminaisons :

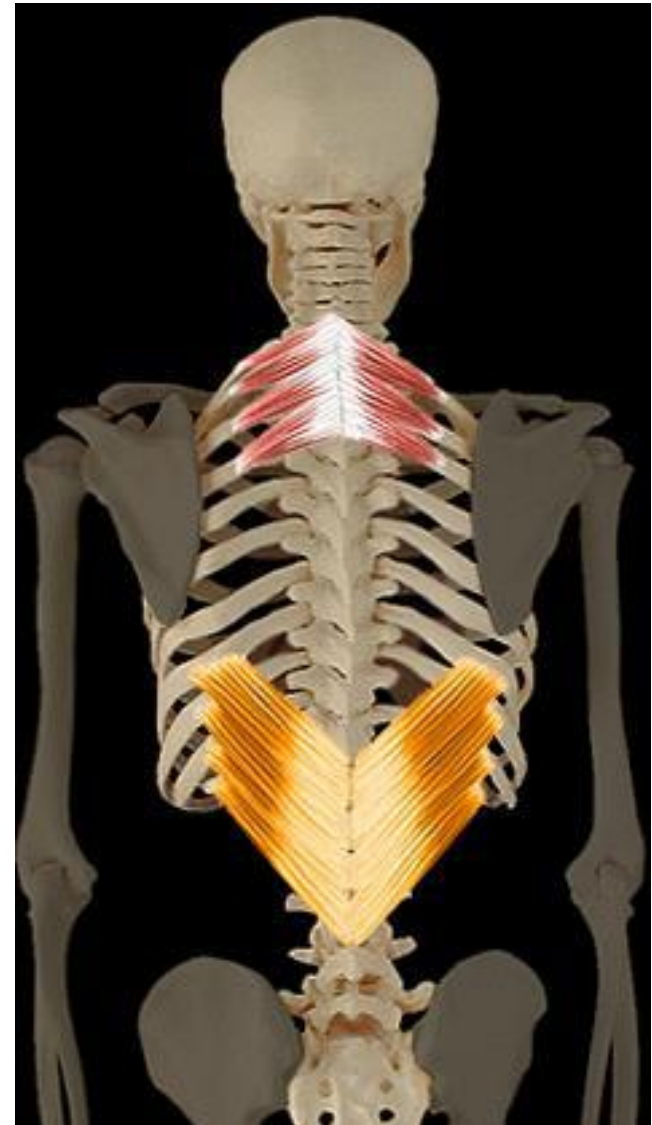- ▶ 2<sup>ème</sup> à 5<sup>ème</sup> cotes



# Dentelé postérieur inferieur

Actions motrices :

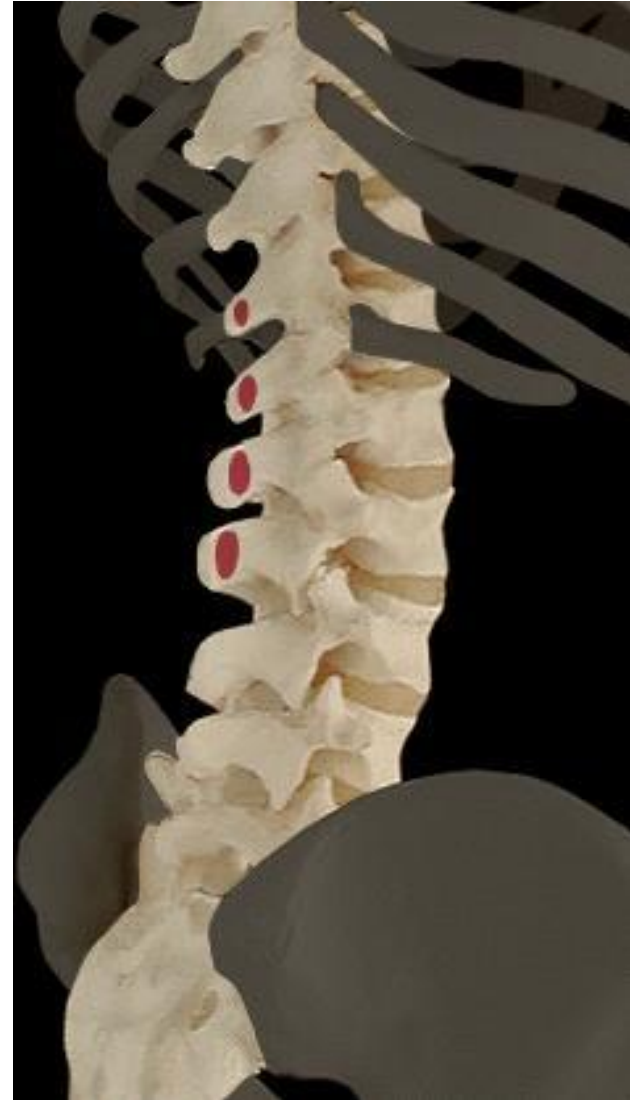- ▶ Abaissement cotes
- ▶ Expiration



# Dentelé postérieur inférieur

Origines :

- ▶ Apophyses épineuses des vertèbres D12 à L2

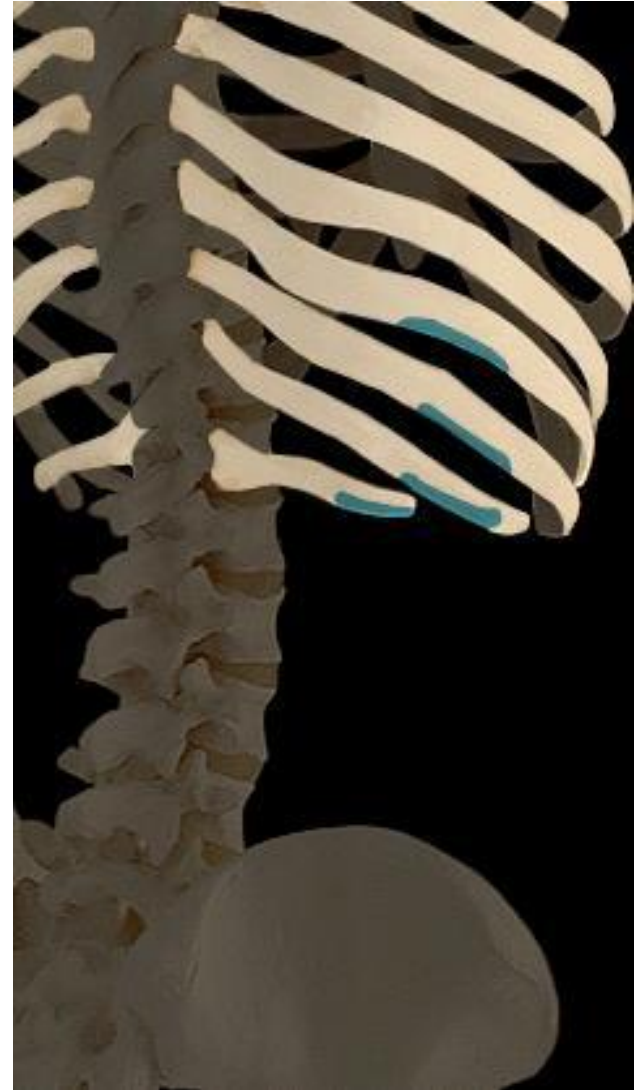




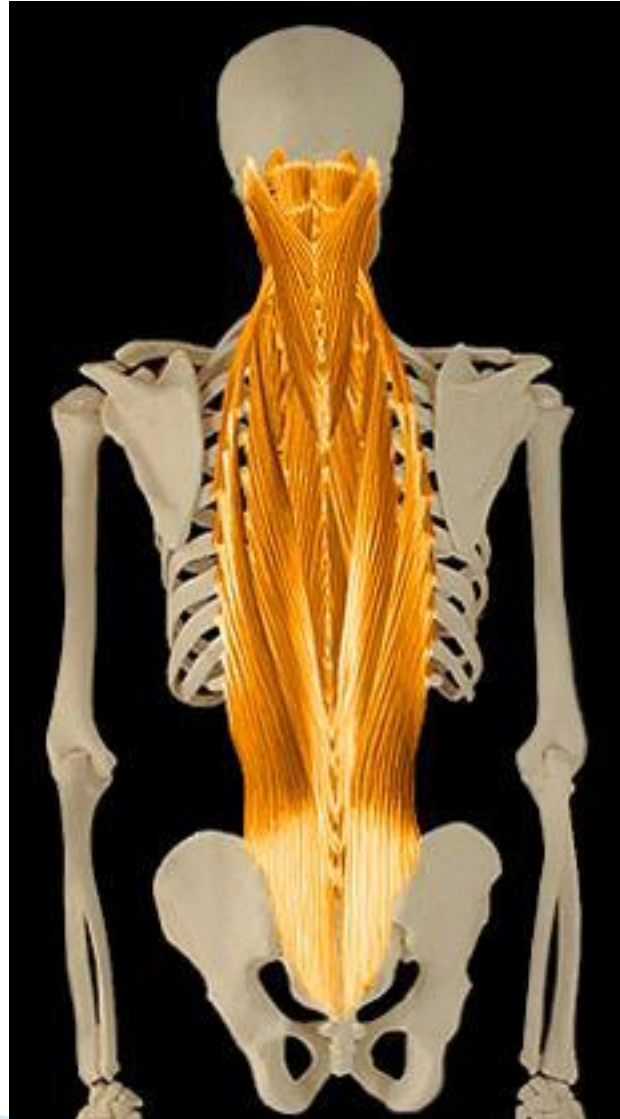# Dentelé postérieur inférieur

Terminaisons :

- ▶ 4 dernières cotes.

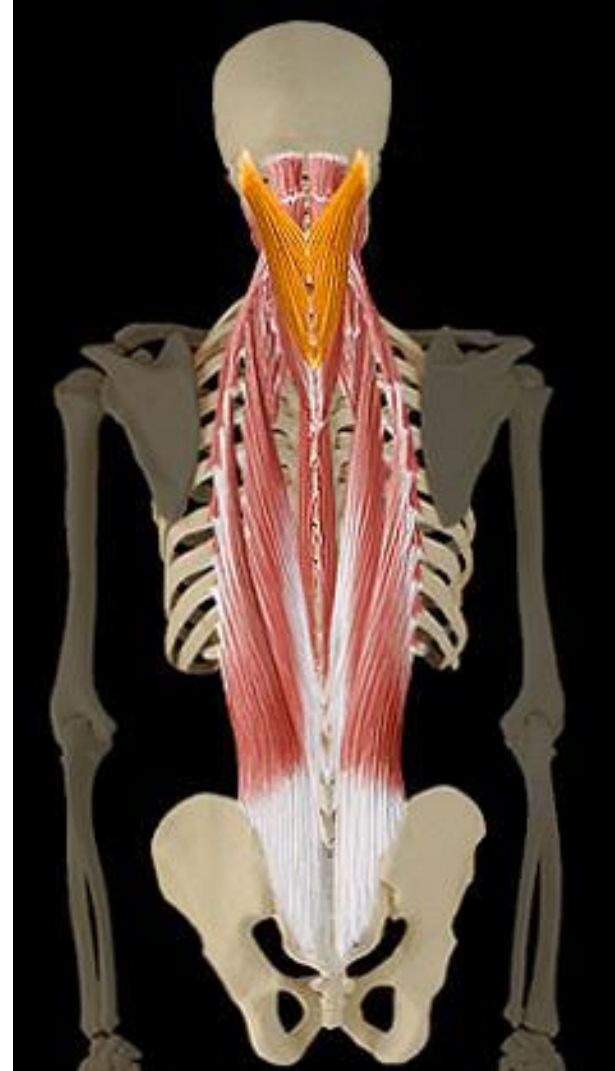

# Plan profond



# Splénius de la tête

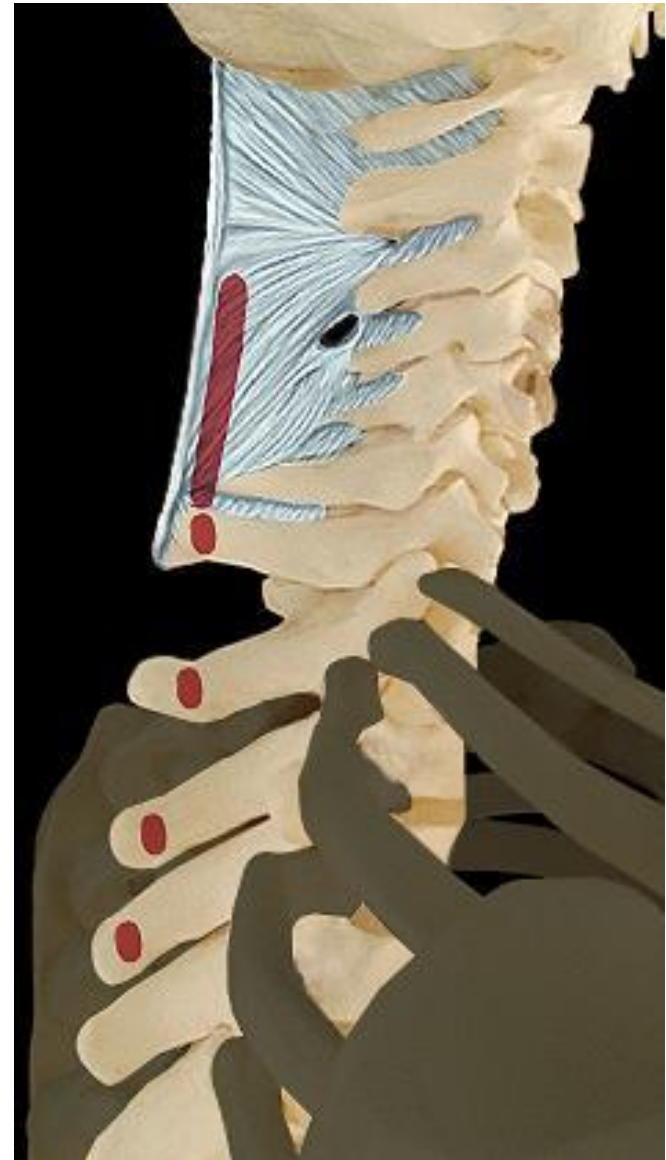
- Actions motrices :
- ▶ Extension du cou



# Splénius de la tête

Origines :

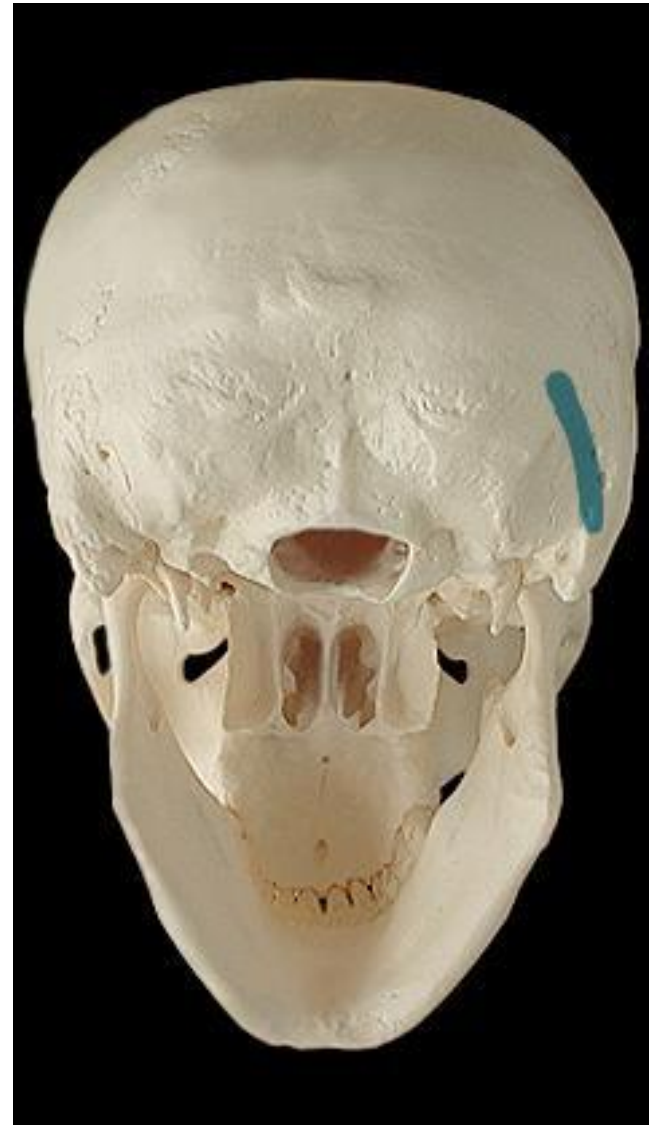- ▶ Apophyses épineuses des vertèbres C6 à D7



# Splénius de la tête

Terminaisons :

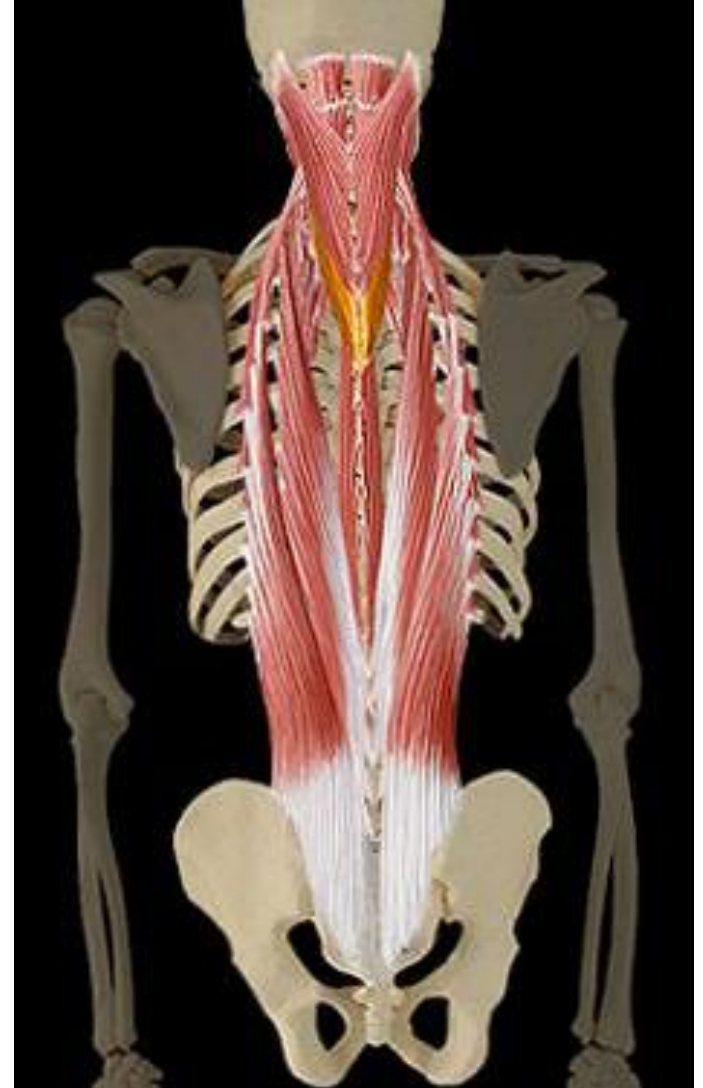
- ▶ Os temporal





# Splénius du cou

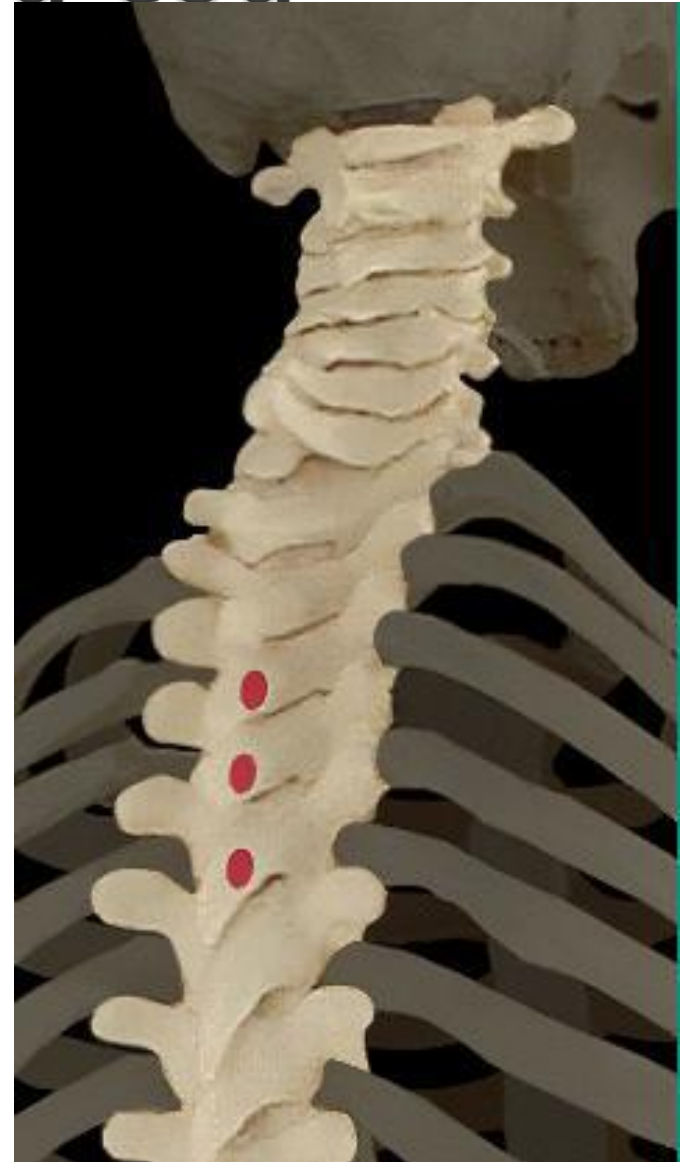- Actions motrices :
- ▶ Extension du cou



# Splénius du cou

Origines :

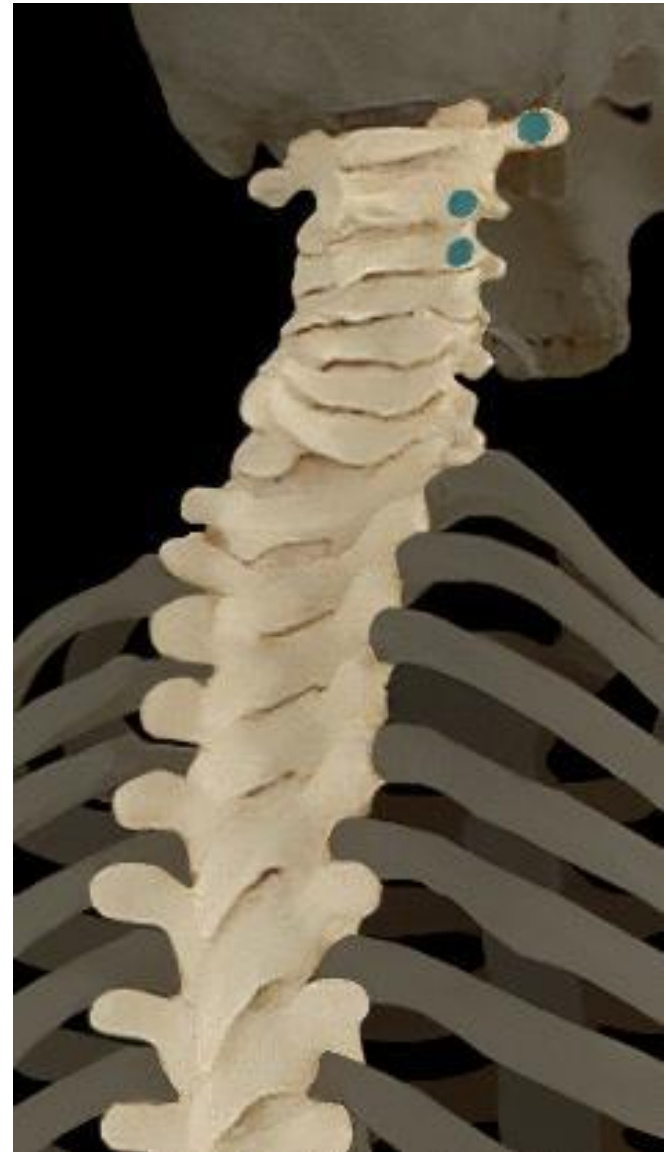- ▶ Apophyses épineuses des vertèbres D5 à D7



# Splénius du cou

Terminaisons :

- ▶ 3 premières cervicales

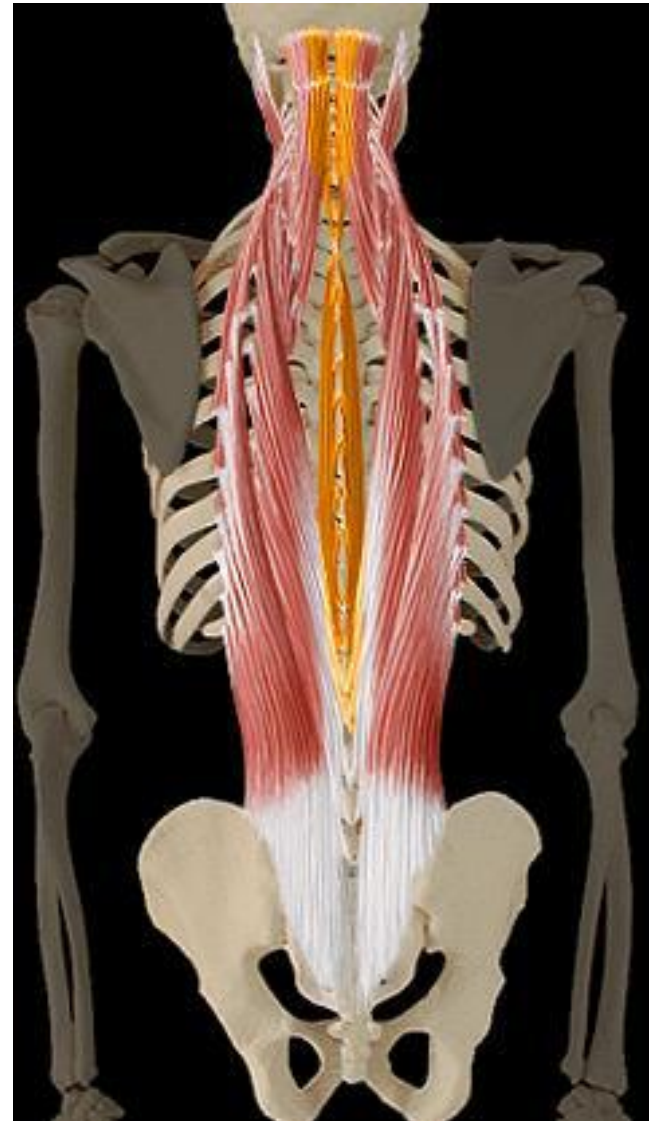


# Muscle spinal

Actions motrices :

- ▶ Extension du tronc

Appelé aussi : l'épi-épineux



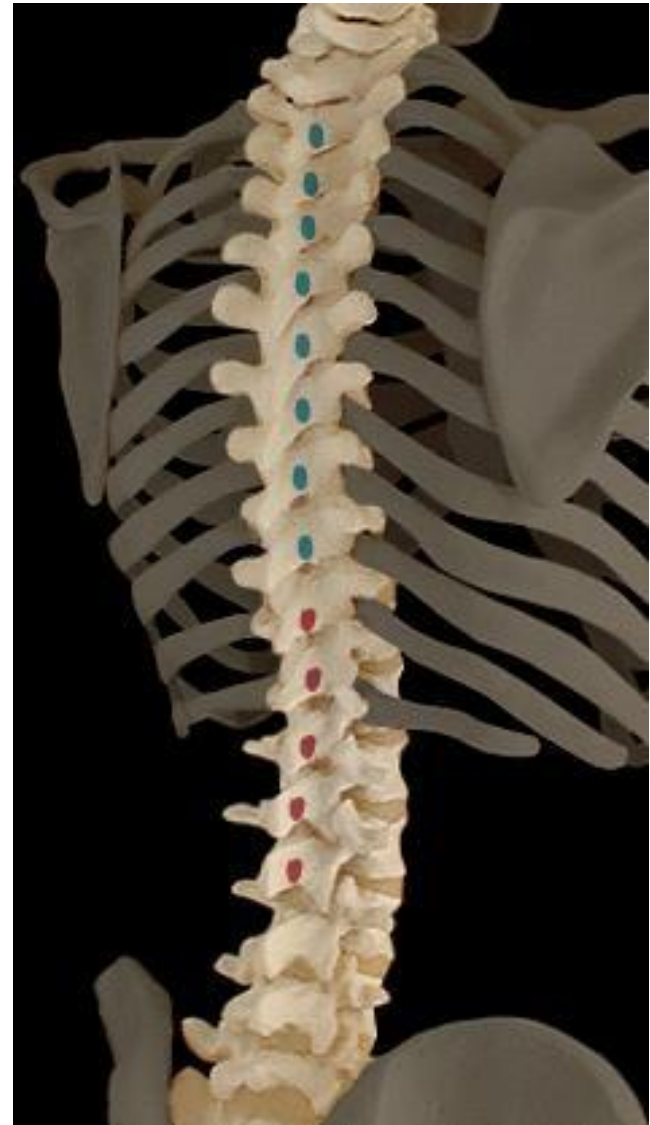# Muscle spinal

Origines :

- ▶ Apophyses épineuses des vertèbres D11 à L2

Terminaisons :

- ▶ Apophyses épineuses des vertèbres D1 à D10

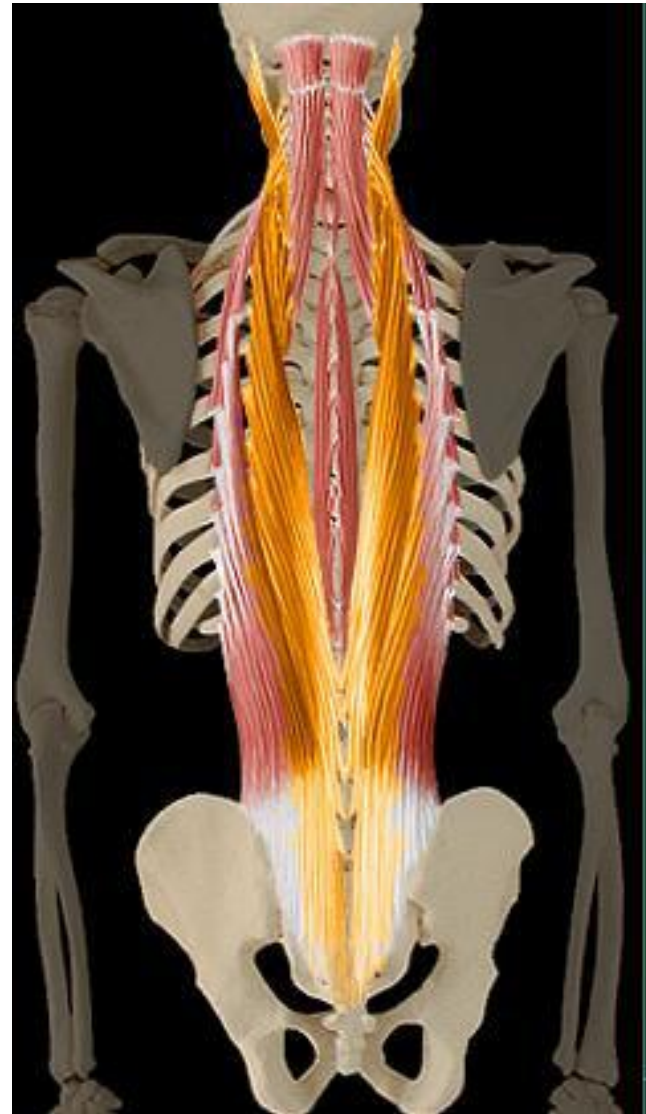




# Muscle longissimus

Actions motrices :

- ▶ Extension du tronc



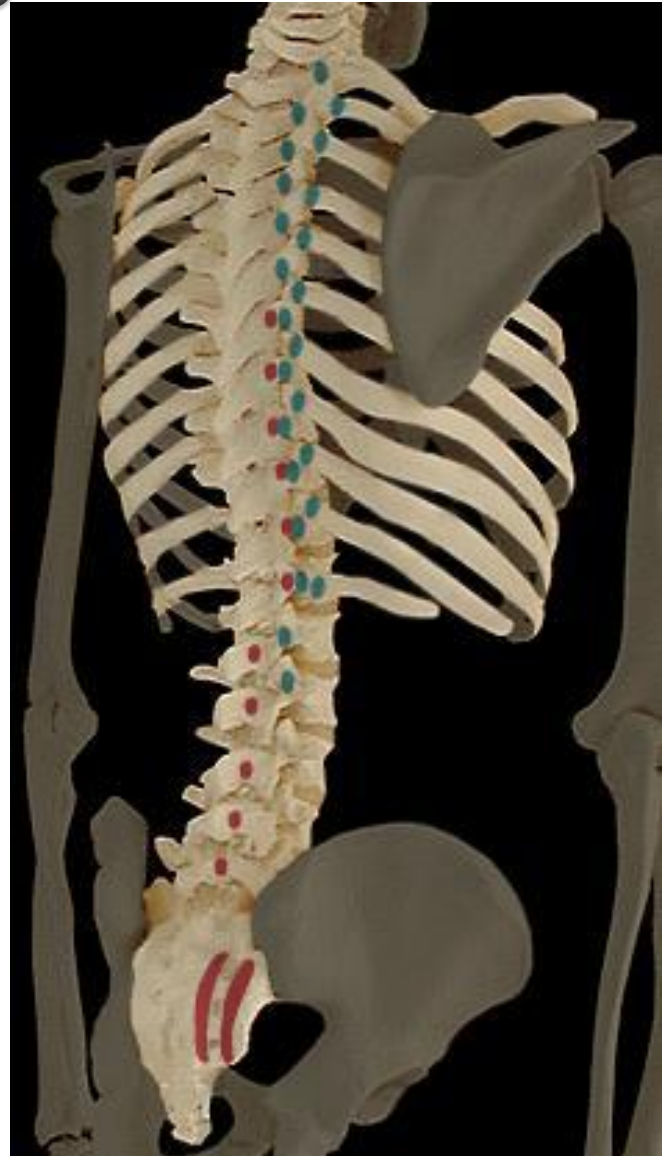# Muscle longissimus

Origines :

- ▶ Vertèbres lombaires, thoraciques et sacrum

Terminaisons :

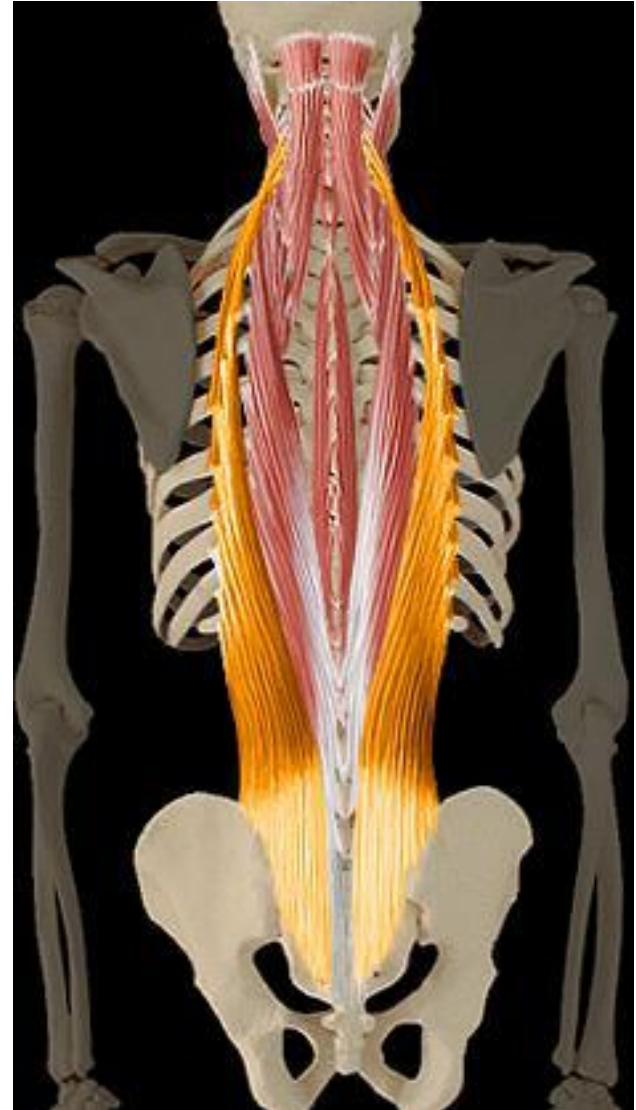
- ▶ Vertèbres lombaires et thoraciques



# Muscle iliocostal

Actions motrices :

- ▶ Extension tronc
- ▶ Flexion latérale tronc



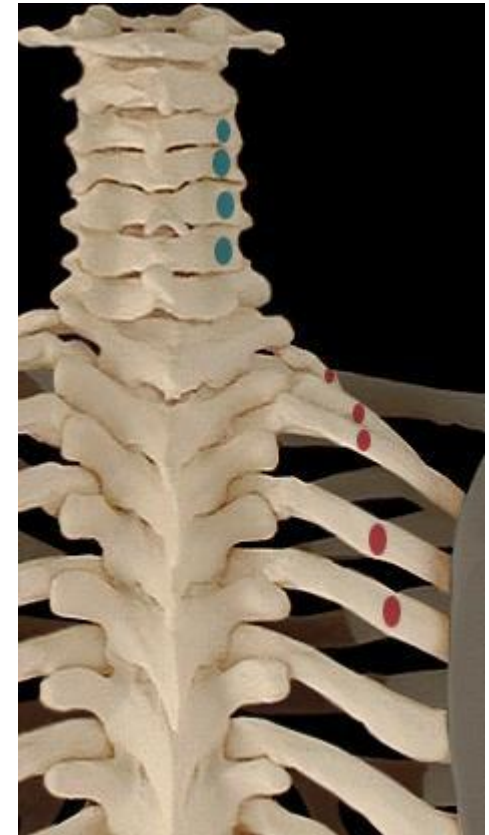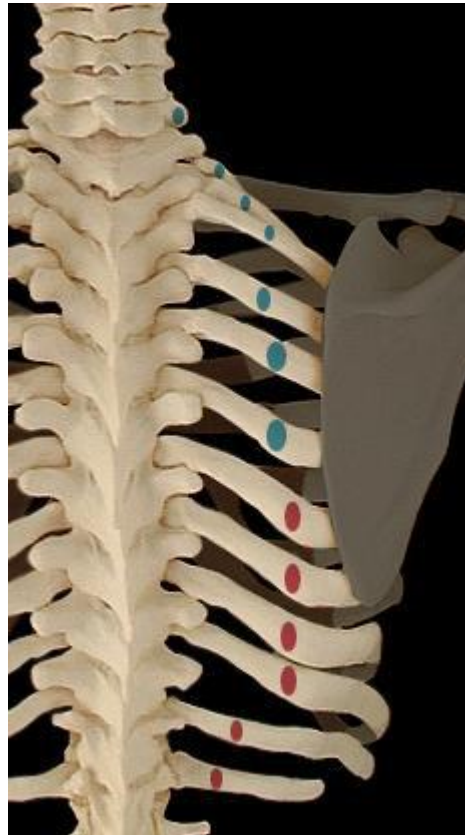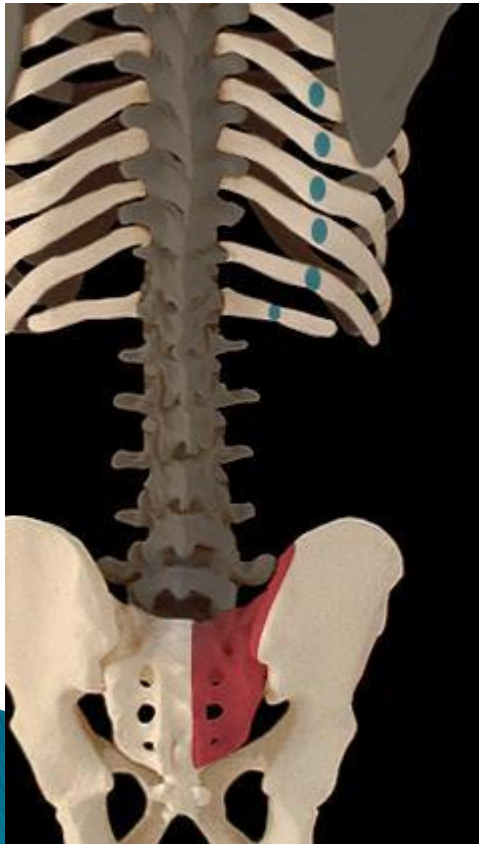# Muscle iliocostal

Origines :

- ▶ Sacrum et cotes 6 dernières

Terminaisons :

- ▶ Cotes 6 premières et vertèbres cervicales

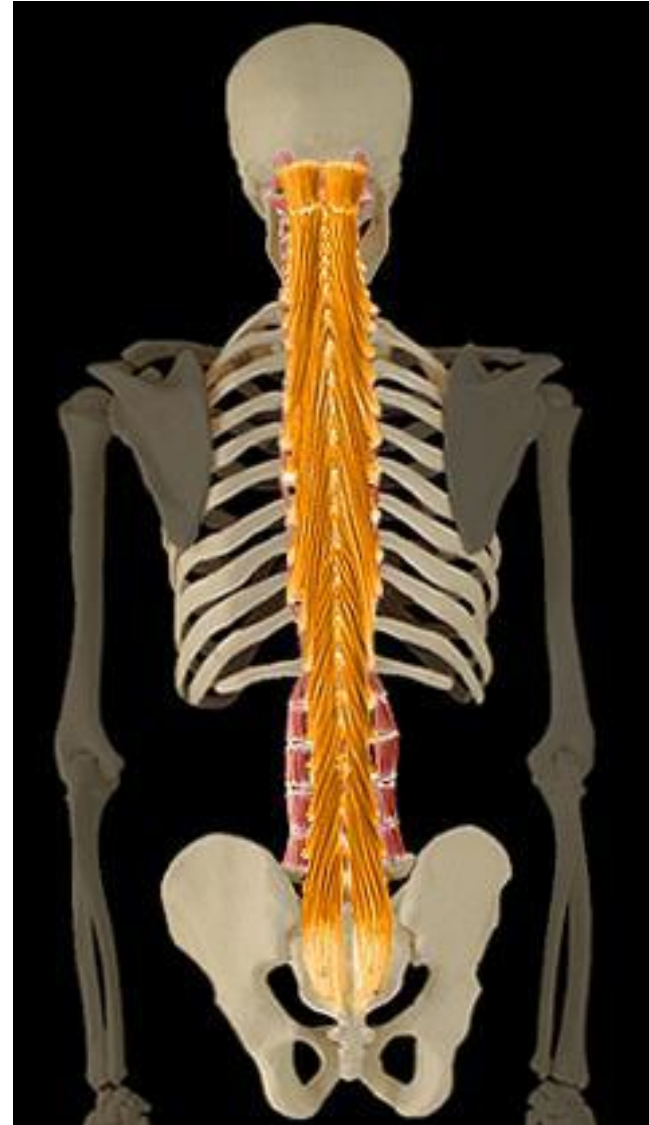



# Transverses épineux

Actions motrices :

- ▶ Extension du tronc

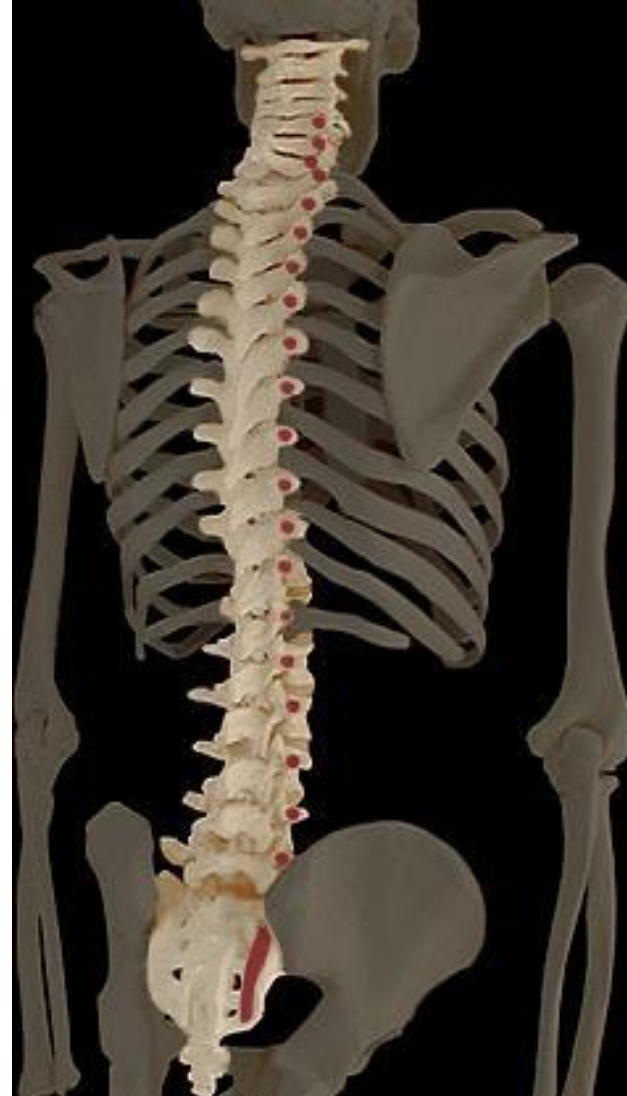



# Transverses épineux

Origines :

- ▶ Vertèbres cervicales, dorsales, lombaires et sacrum



# Transverses épineux

Terminaisons :

- ▶ Vertèbres cervicales, thoraciques, lombaires

